

Специальность: лечебное дело, педиатрия

Тема занятия: Женские половые органы: внешнее и внутреннее строение, топография. **Промежность:** строение, топография.

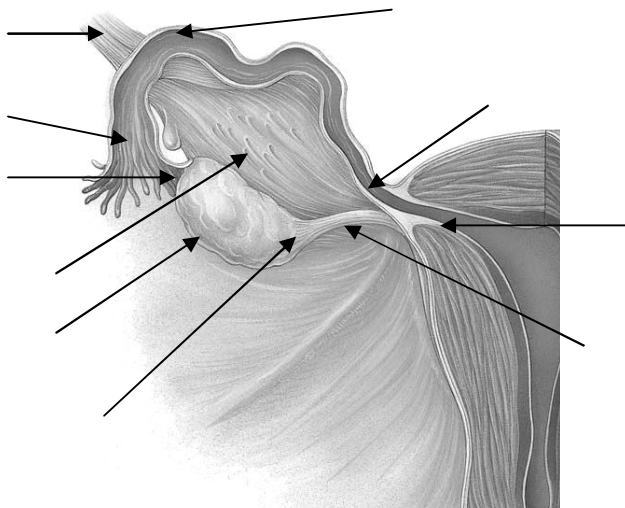
Задание 1

Заполните таблицу

Внутренние женские половые органы	Наружные женские половые органы

Задание 2

Подпишите части маточной трубы и части и связки яичника.



Задание 3

Заполните таблицу

Части матки		
Фиксирующий аппарат матки		
Стенка матки	Наружный слой	
	Средний слой	
	Внутренний слой	

Задание 4

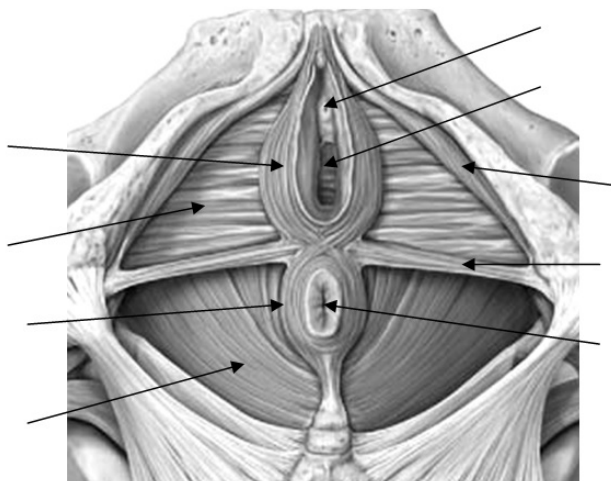
Сформулируйте и запишите определения:

1. Анатомическая промежность –

2. Акушерская промежность -

Задание 5

Проведите линией границу мочеполовой и тазовой диафрагмы. Подпишите отверстия и мышцы промежности.



Ситуационная задача №1

При вскрытии женского трупа прозектор обнаружил матку двурогой формы. Чем можно объяснить такую врожденную аномалию органа?

Ответ:

Ситуационная задача №2

При осмотре шейки матки через влагалище гинеколог определил, что отверстие матки имеет форму поперечной щели. Можно ли утверждать, что у женщины уже были роды?

Ответ:

Ситуационная задача №3

На операции по поводу паховой грыжи у женщины хирург по неосторожности рассек часть фиксирующего аппарата матки. Какая связка была повреждена при проведении данной операции?

Ответ:
