

Специальность: лечебное дело, педиатрия

Тема занятия: Мужские половые органы: внешнее и внутреннее строение, топография.

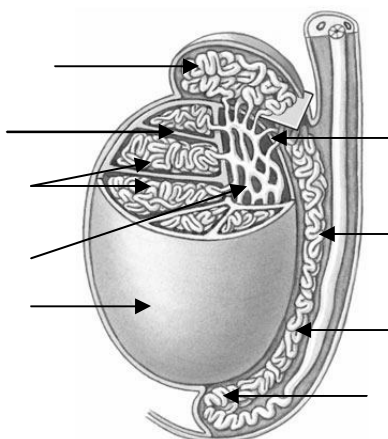
Задание 1

Заполните таблицу.

Внутренние мужские половые органы	Наружные мужские половые органы

Задание 2

Подпишите структуры яичка и придатка яичка (указать латинские названия).



Задание 3

Запишите структуры, через которые последовательно проходит семя.

Задание 4

Заполните таблицу: «Оболочки яичка».

№	Оболочка яичка	Производным какого компонента передней стенки живота она является

Задание 5

Перечислите структуры, входящие в состав семенного канатика.

Задание 6

Заполните таблицу: «Предстательная железа».

Голотопия	
Скелетотопия	
Синтопия	
Части	

Задание 7

Заполните таблицу: «Мужской мочеиспускательный канал».

Части	
Сужения	
Изгибы	

Ситуационная задача №1

Во время осмотра пациента врач обнаружил левое яичко в брюшной полости у глубокого кольца пахового канала. Как следует оценивать такое положение яичка, как аномалию, или вариант его развития?

Ответ:

Ситуационная задача №2

При водянке выделяется некоторое количество серозной жидкости между оболочками яичка. Где скапливается выделившаяся серозная жидкость?

Ответ:

Ситуационная задача №3

У больного с воспалительным заболеванием правой доли предстательной железы хирургу необходимо произвести рассечение гнойника. Можно ли провести это оперативное вмешательство, не вскрывая предстательную часть мочеиспускательного канала?

Ответ:
