

## Тема занятия: «Кости конечностей и их соединения.»

### Задание 1

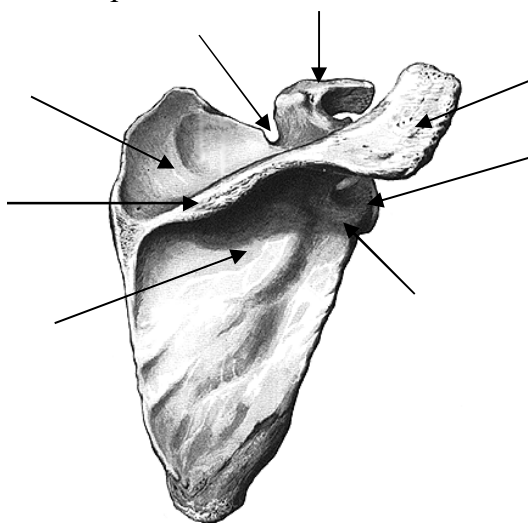
Выучите перечень анатомических образований, которые студент должен уметь найти и продемонстрировать на натуральных препаратах

1.	Лопатка	Scapula
2.	Ключица	Clavicula
3.	Тело ключицы	Corpus claviculae
4.	Плечевая кость	Humerus
5.	Лучевая кость	Radius
6.	Головка лучевой кости	Caput radii
7.	Локтевая кость	Ulna
8.	Кости запястья	Ossa carpi
9.	Пястная кость (основание, тело, головка)	Os metacarpi (basis, corpus, caput)
10.	Фаланга (основание, тело, головка)	Phalanx (basis, corpus, caput)
11.	Проксимальная фаланга	Phalanx proximalis
12.	Дистальная фаланга	Phalanx distalis
13.	Средняя фаланга	Phalanx media
14.	Тазовая кость	Os coxae
15.	Подвздошная кость	Os ilium
16.	Лобковая кость	Os pubis
17.	Бедренная кость	Femur
18.	Надколенник	Patella
19.	Большеберцовая кость	Tibia
20.	Малоберцовая кость	Fibula
21.	Кости предплюсны	Ossa tarsi
22.	Таранная кость	Talus
23.	Пяточная кость	Calcaneus
24.	Ладьевидная кость	Os naviculare
25.	Медиальная, промежуточная, латеральная клиновидные кости	Os cuneiforme mediae, intermedium et laterale
26.	Кубовидная кость	Oscuboideum
27.	Фаланги пальцев	Phalanges digitorum pedis
28.	Плечевой сустав	Articulatio humeri
29.	Локтевой сустав	Articulatio cubiti
30.	Плечелоктевой сустав	Articulatio humeroulnaris
31.	Плечелучевой сустав	Articulatio humeroradialis
32.	Лучезапястный сустав	Articulatio radiocarpalis
33.	Крестцово-подвздошный сустав	Articulatio sacroiliaca

34.	Лобковый симфиз	Symphysis pubica
35.	Тазобедренный сустав	Articulatio coxae
36.	Коленный сустав	Articulatio genus
37.	Голеностопный сустав	Articulatio talocruralis
38.	Тазобедренный сустав	Articulatio coxae
39.	Коленный сустав	Articulatio genus
40.	Голеностопный сустав	Articulatio talocruralis

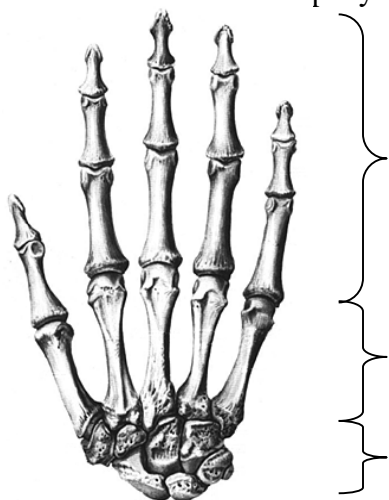
### Задание 2

Подпишите отмеченные стрелками части и анатомические образования лопатки.



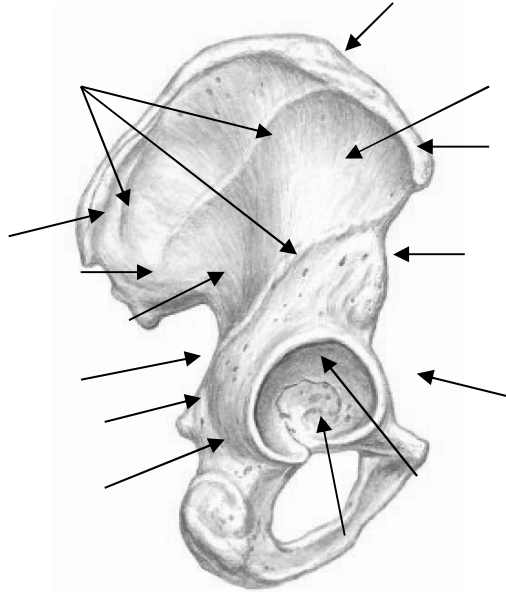
### Задание 3

Обозначьте на рисунке отделы кисти



#### Задание 4.

Подпишите отмеченные стрелками анатомические образования тазовой кости.



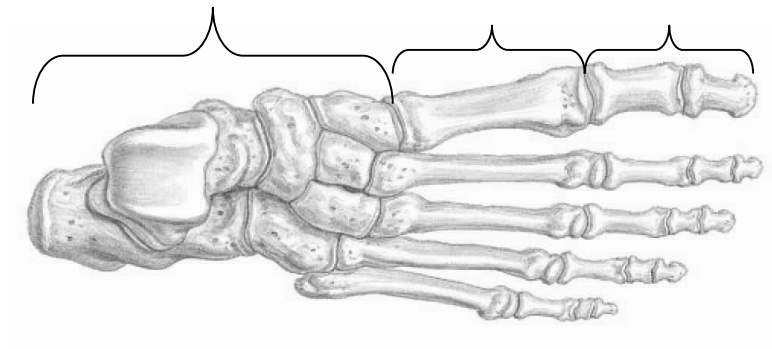
#### Задание 5.

Заполните таблицу: «Анатомические образования костей голени, посредством которых они соединяются друг с другом».

№	Большеберцовая кость	Малоберцовая кость
1.		
2.		
3.		

#### Задание 6.

Обозначьте на рисунке отделы стопы



**Задание 7.**

Заполните таблицу: «Вспомогательные элементы коленного сустава».

Необязательные элементы	Внутриуставные связки	Внесуставные связки

**Задание 8.**

Перечислите кости, которые образуют твердую основу стопы.

---

---

---

---

**Задание 9.**

Перечислите своды стопы.

---

---

---

---